Lausanne
Lane Medical Library

Institut d'Anatomie pathologique de l'Université
de Lausanne
Directeur : Prof. J. L. NICOD

UN CAS
DE
SÉMINOME XANTHÉLASMISÉ
DU
TESTICULE

THÈSE

PRÉSENTÉE A LA FACULTÉ DE MÉDECINE DE LAUSANNE
POUR L'OBTENTION DU GRADE DE
DOCTEUR EN MÉDECINE
PAR

MICHEL WASSERFALLEN
MÉDECIN DIPLOMÉ DE LA CONFÉDÉRATION SUISSE.

GENÈVE
IMPRIMERIE EUG. MEYER, RUE DE CAROUGE, 48
1 9 2 9

Institut d'Anatomie pathologique de l'Université
de Lausanne
Directeur : Prof. J. L. NICOD

UN CAS
DE
SÉMINOME XANTHÉLASMISÉ
DU
TESTICULE

THÈSE

PRÉSENTÉE A LA FACULTÉ DE MÉDECINE DE LAUSANNE
POUR L'OBTENTION DU GRADE DE
DOCTEUR EN MÉDECINE
PAR

MICHEL WASSERFALLEN
MÉDECIN DIPLOMÉ DE LA CONFÉDÉRATION SUISSE.

GENÈVE
IMPRIMERIE EUG. MEYER, RUE DE CAROUGE, 48
1 9 2 9

Université de Lausanne

Faculté de Médecine.

Le Faculté de Médecine de l'Université de Lausanne, sans se prononcer sur les opinions du candidat et ensuite des rapports favorables de Messieurs les Professeurs NICOD et PERRET, autorise l'impression de la thèse intitulée :

UN CAS DE SÉMINOME XANTHÉLASMISÉ
DU TESTICULE

présentée par Monsieur Michel WASSERFALLEN, médecin diplômé de la Confédéraiion Suisse, pour l'obtention du grade de docteur en Médecine.

Lausanne, le 9 août 1929.

Le Doyen :
Dr BARRAUD

A MES PARENTS

Le professeur NICOD a droit à toute notre reconnaissance pour nous avoir instruit en anatomie pathologique et nous avoir permis d'élaborer cette thèse, grâce à ses conseils et à sa science.

Un cas de séminome xanthélasmisé du testicule.

Le système réticulo-endothélial.

Dès la fin du siècle dernier, divers auteurs signalèrent dans le tissu conjonctif des formes cellulaires spéciales auxquelles ils donnèrent des noms différents suivant la nature ou l'origine qu'ils leur attribuèrent. En 1890, Ranvier signale et décrit les « clasmatocytes ». Il les fait provenir des lymphocytes ou de leucocytes émigrés dans le tissu conjonctif et qui peuvent à nouveau se transformer en globules blancs lors d'inflammations. Ils servent en même temps de véhicules à des substances nutritives. Marchand, en 1897, pense qu'il s'agit là d'éléments provenant de cellules modifiées de l'adventice des vaisseaux et qui peuvent se transformer en macrophages. Metschnikoff est du même avis. Plusieurs auteurs s'occupent alors de la question et aboutissent à des conclusions différentes, donc à de nouveaux baptêmes, bien que les cellules décrites semblent être toujours les mêmes. Renaut décrit des « cellules rhagiocrines » ; Dominici des « cellules lympho-conjonctives » ; Weidenreich des « cellules migratrices polymorphes et histiogènes ». Ce ne sont là cependant que les résultats des premières recherches et bien des questions restent encore en suspens. Ainsi la capacité de reproduction et les modifications, que tous supposent multiples, de ces éléments, demeurent dans la plus complète obscurité.

Vers cette époque aussi Metschnikoff définit son « système des macrophages » qui comprend les cellules de Kupffer du foie, les cellules de la pulpe de la rate, des

ganglions lymphatiques et du réseau lymphatique. Ce vaste système est chargé de la destruction des globules rouges et ses éléments en absorbent les déchets. Comme toute cellule vivante est plus ou moins apte à la phagocytose, seules l'intensité, la fréquence, la régularité du phénomène permettront de faire une distinction suffisante et ainsi d'établir un « système ». Ses composants, si divers en apparence, possèdent encore des propriétés protectrices pour l'organisme. Elles élaborent en effet des macrocytases, les fixateurs (ambocepteurs d'Ehrlich), les hémolysines, les agglutinines, les coagulines. Elles sont donc capables de former des antigènes et d'exciter la production d'anticorps.

Toutes ces particularités apparaissaient dans des conditions pathologiques et restaient plus ou moins limitées à un seul organe. Comment, en effet, les observer dans un organisme normal, sain, puisqu'elles sont la conséquence d'états réactionnels et de défense ?

Ribbert arrive cependant à grouper ces éléments si disparates avec la « coloration vitale » qui ne modifie aucunement la physiologie de l'organisme, mais ne fait que les mettre en évidence Par ses injections de carmin faites pendant la vie, il remarque que dans tout le corps certaines cellules se chargent de granulations du colorant. Ce sont les cellules de Kupffer, les cellules de la pulpe de la rate et des sinus des ganglions lymphatiques, les cellules réticulaires du thymus, certains éléments de la moelle osseuse et de la surrénale. Parmi les glandes à sécrétion externe, on ne retrouve le colorant que dans le foie et les reins. Ribbert montre encore que ce sont ces mêmes éléments qui se chargent du colorant vital spontané qu'est l'hémosidérine. Ils sont caractérisés morphologiquement par leur aspect ramifié avec de nombreux prolongements protoplasmiques souvent anastomosés avec ceux des cellules voisines. Ribbert confirme donc ainsi l'existence du « système des macrophages » de Metschnikoff. Bouffard vérifie ces expériences avec de nouveaux colorants tirés de la benzidine. Au moyen de ceux-ci, Goldmann montre en outre l'existence de corpuscules colorés dans le protaplasma de certaines cellules du tissu conjonctif, qu'il peut assimiler aux nombreuses formes décrites par les auteurs antérieurs.

Il fallait faire une classification de ce système si vaste et qui, morphologiquement, ne semblait pas ho-

mogène. Aschoff propose de le classer suivant la finesse et l'abondance des grains du colorant employé et fixé.

Il le divise ainsi :

1. Les endothéliums des vaisseaux sanguins et lymphatiques qui accumulent des grains très petits. Ces cellules sont difficilement accessibles à une coloration.

2. Les fibroblastes ou cellules conjonctives habituelles, à grains assez fins et qui sont plus facilement colorables.

3. Les cellules réticulaires de la pulpe de la rate et des ganglions lymphatiques ; on peut les colorer assez facilement et fortement.

4. Les endothéliums réticulaires des sinus lymphatiques des ganglions, des lacs sanguins de la rate, des capillaires du foie (cellules de Kupffer) et de la moelle osseuse, de l'écorce de la surrénale, de l'hypophyse.

5. Les histiocytes (éléments mobiles du tissu conjonctif, clasmatocytes, cellules rhagiocrines, etc.).

6. Les splénocytes et certains monocytes du sang circulant (dits endothéliocytes parce qu'ils dérivent des histiocytes (5) et des endothéliums réticulaires (4).)

Ces six classes forment le système réticulo-endothélial pris au sens large, les groupes 3-6 celui pris au sens strict.

Tout ces éléments ont été décrits suffisamment pour qu'on puisse les reconnaître même en dehors de conditions pathologiques. L'histiocyte cependant est difficilement décelable, malgré la définition en apparence précise de Kiyono. Beaucoup d'auteurs admettent avec lui que « son protoplasma, finement réticulaire, est situé dans « les fentes tissulaires et pousse de nombreux prolonge- « ments. Il est plus fortement coloré et ses contours sont « plus nets que ceux du fibroblaste. Son noyau est rond, « ovale ou réniforme, plus petit que celui des cellules « fibreuses. Son réseau chromatique est plus dense, plus « épais ; ici et là, il est pourvu de granulation sembla- « bles à des nucléoles. » Sa forme primitive est arrondie, et sa grandeur peut varier considérablement. On le trouve surtout dans la couche adventitielle des vaisseaux où il a conservé souvent sa structure typique.

Divers auteurs ont montré que les cellules des capillaires du foie, des sinus de la rate et des ganglions sont identiques aux cellules adventitielles qui les environnent. Certains pensent même qu'il serait possible d'admettre qu'il en est partout de même et d'unifier ainsi le système.

On a cherché à faire entrer dans le système réticulo-endothélial d'autres groupes cellulaires. D'aucuns ont pensé que les cellules interstitielles du testicule étaient parmi ceux-ci. Ces cellules se chargent en effet facilement de substances lipoidiques et Katsunuma y trouve des oxydases. Certains blastomes observés chez les animaux se formeraient à partir de ces éléments. (Nous montrerons dans la suite que nous n'avons pu vérifier cette hypothèse).

Des relations des lipoides et de la cholestérine avec le système réticulo-endothélial.

En 1835, dans son atlas du Traité des maladies de la peau, Rayer parle pour la première fois du xanthome et l'appelle suivant son aspect extérieur « plaques jaunâtres » ou « plaques jaunes folliculeuses ». Après quelques auteurs qui leur donnent des noms variés, Wilson, en 1863, baptise ces lésions « xanthélasma » et Smith (1869) « xanthome », les assimilant ainsi à de véritables tumeurs.

Des observations cliniques nombreuses vinrent alors apporter des notions dissemblables sur la nature et les causes de ces tumeurs, On signale la présence d'ictère concomitant, puis la fréquence du diabète. Les cliniciens étudient ensuite des cas de xanthélasma dit junévile, sans aucun substratum décelable. D'autres cas semblent être héréditaires ou familiaux. Török trouve dans certains xanthélasmas généralisés, des xanthomes tendineux (sept cas). D'autres chercheurs en signalent sur les séreuses (péritoine, endocarde), sur la cornée. Török dans plusieurs articles (1893-1894) se basant sur de nombreux cas personnels, résume les connaissances acquises jusqu'à lui et pose ses conclusions. Il constate avec divers histologistes que les cellules xanthélasmiques semblent provenir soit de certains éléments du tissu fibreux, soit de cellules de l'adventice des vaisseaux, capillaires ou de diamètre plus grand. Par endroits elles seraient si abondantes qu'elles invagineraient la paroi des vaisseaux ou la composeraient entièrement. Il n'admet qu'avec grande réserve la possibilité, émise par Knaux, de leur production à partir des endothéliums lympathiques. Contrairement à Quinquand (1878) il ne peut se ranger à l'opinion

que les causes organiques générales seraient les matières grasses dans le sang. Il leur attribue une origine embryonnaire et les fait remonter à des hétérotopies du tissu graisseux qui par ce fait même se développeraient autrement que les cellules graisseuses normales. Leur formation à partir d'éléments fibreux spéciaux ou assimilables à la cellule conjonctive normale le confirme dans cette opinion.

Peu d'auteurs adoptent cette manière de voir. Flemming, admettant la plus grande partie de cette théorie, pense cependant, comme Quinquand, que les matières grasses trop abondantes dans le sang diffusent dans les tissus et s'accumulent dans les cellules pseudo-xanthomateuses. Ce dernier, se basant sur quelques cas personnels, avait démontré l'hypercholestérinémie chez les xanthélasmiques et conclut à une origine humorale du xanthome. Pick et Pinkus le suivent dans cette manière de voir, sans cependant apporter de nouvelles preuves.

Après des analyses répétées du sang, Chauffard et Laroche démontrent l'hypercholestérinémie constante dans les cas de xanthome généralisé et, comparant cette affection à la goutte, montrent la possibilité de dépôts de cholestérine à certains endroits de prédilection. Car ce sont en effet des tumeurs le plus souvent cutanées, avec, rarement, des localisations dans les organes internes. Ceux-ci, dans des cas extrêmement rares, peuvent être atteints isolément.

L'opinion de Quinquand est admise presque partout aujourd'hui et permet seule de réunir par une cause chimique et générale de constatations au début si dissemblables. L'hypercholestérinémie peut dépendre de trois facteurs : de l'alimentation qui, normalement, ne peut augmenter le taux de la cholestérine que très passagèrement ; des glandes à sécrétion interne et principalement de la surrénale et du corps jaune de l'ovaire ; de troubles du foie qui, normalement, élimine la cholestérine soit telle qu'elle est, soit après l'avoir transformée en acide cholalique.

Suivant la constitution prédisposante du sujet, cet état peut conduire à l'athéromatose, à la lithiase biliaire, au xanthélasma. Les traumatismes répétés ou les irritations chroniques amèneraient la localisation de celui-ci aux coudes et aux genoux, à la région coccygienne, aux tendons. Le xanthélasma dépend donc de son origine.

Très durable dans les troubles congénitaux il peut disparaître dans le diabète par exemple si celui-ci s'atténue avec un régime approprié.

Les recherches expérimentales sur les animaux montrent en outre que par un régime riche en cholestérine on peut arriver à la formation de tumeurs xanthélasmiques dans le derme si on y a, au préalable, produit une réaction inflammatoire par des corps étrangers stériles. Si d'autre part on provoque la fonte purulente des tissus par de la thérébenthine ou des organes infectieux, la cholestérine de constitution est absorbée par le voisinage avec formation et accumulation de cellules xanthomateuses. Celles-ci disparaissent cependant assez facilement.

Ribbert par sa coloration vitale montre que les tissus enflammés ou en cours de prolifération, accumulent plus facilement le carmin que les tissus sains en repos.

Anitschkow pousse les observations plus loin et montre que les cellules pseudo-xanthomateuses sont capables d'accumuler avec une grande facilité les colorants vitaux. Il démontre aussi par ses expériences que les histiocytes et les éléments du xanthome sont une seule et même chose et que le système réticulo-endothélial est directement intéressé à la formation des granulomes pseudo-xanthomateux. Les manifestations xanthélasmiques sont donc dues à une coloration vitale naturelle, à une mise en évidence spontanée de certaines parties du vaste système réticulo-endothélial par les éthers de la cholestérine et les lipoides.

Cependant les éléments chargés de corps gras ne peuvent se reproduire directement et leur augmentation en nombre se fait à partir des histiocytes de l'adventice vasculaire qui, eux, se multiplient et donnent de nouvelles cellules aptes à se xanthélasmiser. Le pigment ocre qui colore les tissus est à assimiler, semble-t-il, à la lutéine ; il ne donne pas la réaction du bleu de Prusse. Il peut être identique à la carotine ou spéciale à ces tumeurs, la xanthophylle.

Par la nécrose de tissus et la décomposition de produits de sécrétion, la cholestérine de constitution mise en liberté est résorbée dans le voisinage sans pour cela que l'on puisse déceler une hypercholestérinémie. On arrivera ainsi à la formation de pseudo-xanthomes (xanthomes de résoption ou dégénérescence xanthomateuse de plusieurs auteurs) que l'on rencontrera lors de réten-

tion de produits de secrétion, de fontes purulentes, d'hématomes enkystés : dans l'hydrocèle chronique, dans les tumeurs mal nourries et nécrosées, ce seront à proprement parler des « granulomes cholestériniques ». L'exemple le plus frappant se trouve dans les tumeurs malignes et plus particulièrement dans les sarcomes qui montrent souvent des plages de tissu xanthélasmique qui les ont fait appeler faussement xantho-sarcomes, alors que les tumeurs véritables du système réticulo-endothélial (les histiocytomes des auteurs français) sont extrêmement rares.

Un cas de séminome fortement xanthélasmisé.

Le 15 janvier 1927, la Clinique chirurgicale de l'Hôpital cantonal de Lausanne nous envoyait une tumeur du testicule droit. Le malade (âgé de 37 ans) à qui elle avait été extirpée, avait reçu, quatre mois auparavant, un coup avec une barre de fer sur le testicule. Après de très fortes douleurs qui ont duré 20 minutes, il n'a plus rien ressenti ni remarqué pendant six semaines. A ce moment il observe que son testicule grossit, devient beaucoup plus dur que l'autre, est sensible à la palpation, sans toutefois provoquer de douleurs spontanées. Ce testicule s'agrandit progressivement et la jambe gauche devient douloureuse surtout dans sa partie supérieure. Comme le malade va en outre se plaindre de « maux de reins » à un médecin, celui-ci le soigne pour rhumatisme musculaire. Cependant la jambe gauche s'œdématie bientôt et les douleurs y deviennent beaucoup plus violentes ; on pense alors à une tumeur testiculaire avec métastases environnantes comprimant les nerfs et les vaisseaux. Depuis le début du traitement le malade a perdu progressivement l'appétit et a beaucoup maigri. Son médecin l'envoie alors à l'hôpital.

A son arrivée on constate dans la bourse gauche une tumeur de volume égal à celui de deux poings. Elle est généralement dure, lisse, recouverte de peau tendue, peu mobile. Elle présente pourtant à sa partie antérieure une zone presque fluctuante que l'on prend pour le testicule. Celui-ci serait entouré ainsi presque complètement d'une coque épaisse formée, pensa-t-on, au dépens de la vagi-

nale. Une tumeur de l'épididyme était exclue d'emblée à cause de l'étendue de la lésion et de cette soudure intime avec le testicule. Le diagnostic se posait ainsi entre une pachyvaginalite hémorrhagique et une tumeur testiculaire. Une ponction restée blanche fit pencher pour cette dernière hypothèse, mais avec une grande réserve. Ce diagnostic fut en quelque sorte confirmé par le traitement aux rayons. On fit pendant neuf jours six séances qui réduisirent du quart environ le volume de néoplasme. De même un ganglion gros comme une noix, et situé dans la fosse iliaque droite, disparaît presque complètement. La trop grande défense musculaire interdit toute palpation profonde de l'abdomen et le toucher rectal ne donne aucun renseignement.

Pour des motifs extérieurs le chirurgien se décide à l'opération. Après l'incision des plans cutanés et sous-cutanés, on tombe, en avant et à mi-hauteur, sur une poche de la grosseur d'une noix contenant un liquide citrin, limpide. Le testicule semble situé immédiatement en arrière et bien limité vis-à vis de la tumeur qui l'environne des trois autres côtés. Ses dimensions paraissent normales. L'épididyme cependant est envahi par la tumeur à tel point qu'il est impossible de l'en distinguer. On se décide alors à extirper tout le contenu de la bourse qui se laisse facilement cliver immédiatement au-dessous de la peau et on sectionne le cordon à son entrée dans le canal inguinal. La plaie opératoire se cicatrise rapidement par première intention.

Immédiatement après l'opération le malade se plaint de constipations opiniâtres et de violentes douleurs abdominales. A la palpation on croit sentir, malgré une forte résistance musculaire impossible à vaincre complètement, une tumeur qui paraît bloquer tout l'abdomen. On recommence les irradiations et après quelques séances le malade se sent beaucoup mieux, mange de nouveau et va à selle régulièrement, tant et si bien que, six semaines après l'opération, il peut rentrer chez lui.

Il revient cependant à l'hôpital au début de juin avec de nouvelles douleurs dans la jambe gauche. Le ventre est tendu, légèrement sensible. On fait de nouvelles séances de rayons qui calment rapidement tous les symptômes subjectifs. Mais, subitement, trois semaines après son entrée, on trouve lors d'un examen complet des signes de pleurésie à gauche. Une ponction ramène un

liquide hémorrhagique et la radiographie ne peut que confirmer le diagnostic de métastases pleurales. On irradie alors le thorax et les symptômes diminuent considérablement.

Au milieu de juillet, soit trois semaines après sa sortie, le malade se présente spontanément à l'hôpital en se plaignant de dyspnée, de douleurs dans le flanc gauche. On palpe dans toute la partie inférieure de l'abdomen une résistance diffuse; on ne trouve plus aucun signe de pleurésie. Les bourses montrent le même état qu'après l'opération. De nouvelles séances de rayons calment les douleurs si bien que le malade peut rentrer chez lui et reprendre ses occupations. Cependant il s'affaiblit progressivement. Son état s'aggrave et il meurt chez lui au mois de septembre 1928. L'autopsie n'a pas été faite.

EXAMEN ANATOMIQUE ET HISTOLOGIQUE

La pièce que nous avons reçue avait un volume un peu plus gros que celui d'un poing. Elle avait une consistance ferme, presque dure par endroits, légèrement croquante à d'autres. A sa partie antérieure elle était formée de larges feuillets concentriques qui se soudaient à sa face postérieure en une seule masse homogène. Celle-ci se continuait directement en avant et au centre avec cette partie prise par le chirurgien pour le testicule. A la coupe elle se composait partout de tissu lamelleux ou fasciculé, de teinte blanchâtre entourant les zones jaunes et ici et là des plages irrégulières nettement teintées en ocre et tranchant fortement sur le reste de la tumeur. Macroscopiquement tout au moins le testicule n'était plus reconnaissable et l'épididyme restait introuvable. Nulle part il n'y avait de plages hémorragiques, ni d'images rappelant par leur aspect d'anciens extravasats sanguins.

Au microscope cependant l'orientation a pu en partie être rétablie grâce à la découverte, à la face postéro-externe de la tumeur, du canal épididymaire. Sur toutes les coupes de cette région il était parfaitement normal et tapissé d'une seule couche de cellules cylindriques ciliées. Nulle part cependant nous n'avons trouvé des formations rappelant

de près ou de loin les tubes séminifères. Même la coloration des fibres élastiques (qui dans le testicule ont une disposition assez particulière pour permettre un diagnostic de grande probabilité) ne nous a donné aucun renseignement. Tout à la périphérie et à quelques endroits, particulièrement dans la région épididymaire, on retrouve encore quelques faisceaux musculaires abondamment dissociés par du tissu fibreux et comme comprimés par lui. Voilà à quoi se sont réduits les éléments subsistants de l'organe atteint.

La tumeur elle-même présente deux aspects nettement différents, mais le tissu conjonctif est partout très abondant, dense, très riche en faisceaux collagènes, pauvre en cellules. Il dessine un épais réseau et ne paraît jeune et encore en multiplication que sur les bords de nombreuses lacunes qu'il limite et sépare complètement les unes des autres. Ces espèces de loges sont parfois complètement vides ou comblées par des masses amorphes séreuses. Par places cependant il y subsiste encore des éléments épithéliaux. Ceux-ci sont souvent complètement isolés, soutenus par quelques fines fibrilles conjonctives, ou disposés en plages compactes fortement serrés les uns contre les autres, prenant alors une forme polygonale par pression réciproque. Ils peuvent affecter une disposition trabéculaire où les cordons souvent larges ne sont séparés que par de fines cloisons fibreuses. La structure intime de ces cellules épithéliales est partout altérée, par ci par là cependant encore reconnaissable, surtout dans les éléments isolés. Leur protoplasma est homogène, coloré en rose pâle par l'érythrosine et montre des limites nettes si les cellules sont seules, beaucoup plus difficilement discernables si elles sont en groupes. Leur noyau est clair, souvent énorme, remplissant plus de la moitié de la surface cellulaire. Il est arrondi, ovalaire ou montre des contours irréguliers, festonnés. On y distingue un ou deux nucléoles, grands, fortement colorables, et de nombreux grains de chromatine très fins diffusément répartis ou accumulés en petits amas sur un mince réseau nucléaire. Ces noyaux peuvent être uniques, ou au nombre de deux ou trois, dans une même cellule.

Le plus souvent pourtant, et cela surtout là où les cellules sont en plages denses, leur protoplasma est fortement acidophile et très homogène. Leur noyau est toujours arrondi, partout d'égale grandeur, relativement

petit et prend indifféremment une teinte brun-rougeâtre, malgré la diversité des colorants employés. Ses contours sont mal reconnaissables et il semble plutôt que la teinte sale se fonde peu à peu dans la masse rose vif du protoplasma.

A la périphérie de ces amas cellulaires la masse protoplasmique semble se dissocier progressivement, se vacuoliser, se fragmenter et se fondre sur les bords en une masse légèrement colorable, gris-rosé, réticulaire, faite semble-t-il de multiples et fines granulations. De pareilles images se rencontrent sur les coupes prélevées dans toutes les régions de la tumeur. Elles sont cependant plus marquées dans la partie qui avait été prise pour le testicule.

Il nous a paru, après comparaison avec d'autres tumeurs testiculaires, que la disposition générale des cellules épithéliales en plages compactes ou en cordons denses, et les caractères structuraux encore reconnaissables, ne pouvaient correspondre qu'à ceux d'un séminome. La très grande sensibilité aux rayons X et l'histoire clinique nous ont confirmé dans ce diagnostic. Toute la symptomatologie s'explique facilement par l'apparition de métastases viscérales, fondues par l'irradiation, mais réapparaissant rapidement ailleurs et affaiblissant progressivement le malade.

On peut exclure avec certitude à notre avis tout autre diagnostic. La tumeur semble bien d'après toute l'histoire avoir eu son siège primitif dans le testicule. Si même nous manquions de toute précision à cet égard et qu'éventuellement il faille penser à une métastase, il conviendrait de retenir de nombreux points. Tout d'abord les métastases dans le testicule sont rares et n'y peuvent arriver que par la voie sanguine. Nous pouvons éliminer toutes les tumeurs du tube digestif, dont aucun type ne se rapproche de celui de notre pièce. Les tumeurs du foie ou du rein sont exclues pour la même raison. D'ailleurs pendant toute la longue durée de son traitement le malade n'a manifesté aucune altération de ces organes. Les tumeurs de la surrénale ont des aspects très nettement différents de ceux que présentait notre cas. Les néoplasmes malins de la prostate n'affectent jamais cette disposition. D'autre part, il serait un peu étonnant qu'une métastase ait si rapidement détruit à tel point le testicule qu'il ne soit plus discernable nulle part. Ainsi nous pouvons admettre la tumeur primaire du testicule.

Ne pourrait-il encore s'agir d'une prolifération maligne des cellules interstitielles ? Ce genre de tumeur est extrêmement rare ; Masson n'en admet pas même dix cas qui en soient avec certitude, D'autre part, elles sont mal définies quant à leur malignité et dans aucun cas elles n'ont donné des métastases. Ici leur précocité et leur abondance permettent d'exclure une pareille supposition.

Enfin une action aussi rapide des rayons X ne se retrouve que dans les tumeurs et les produits de la prolifération du tissu lymphoide (sarcome lymphoblastique, lymphogranulome) et il ne saurait être question ici d'une néoplasie de ce genre.

Le séminome constitue cependant la très minime partie de la tumeur. Partout ailleurs on retrouve le tissu conjonctif dense, disposé en larges travées entourant et semblant parfois comprimer des plages de cellules nettement différentes des précédentes.

Ces éléments sont arrondis, ovalaires ou polyédriques par pression réciproque. Souvent séparés par quelques fines fibrilles conjonctives, ils montrent un protoplasma à limites nettes. Il est faiblement coloré par l'érythrosine, mieux que par le ponceau de xylidine et présente un aspect spumeux frappant. Le noyau est petit, central, parfois légèrement repoussé à la périphérie ; riche en granulation de chromatine il ne montre que difficilement un réseau nucléaire. Il est toujours unique. Dans le protoplasma le Soudan III ne met en évidence que de rares gouttelettes graisseuses, mais le polarimètre permet d'y reconnaître de nombreuses inclusions en forme de gouttelettes et parfois des cristaux allongés, biréfringents. Il s'agit donc ici, sans aucun doute possible, de cellules pseudo-xanthomateuses correspondant aux descriptions classiques. On les retrouve dans toutes les couches de la tumeur et à leur stade définitif seulement en amas compacts. A l'intérieur de la charpente conjonctive, insinuées entre les fibres, elles sont souvent isolées et montrent tous les stades évolutifs entre l'histiocyte à protoplasma homogène se séparant de l'adventice vasculaire et la cellule xanthomateuse. Elles constituent à elles seules une grande partie de la tumeur et se retrouvent en quantité importante même là où la tumeur primitive semble faire complètement défaut, comme par exemple aux environs du canal épididymaire. Autour des lacunes déshabitées ou aux abords des masses tumorales en voie de nécrose,

elles abondent, mais sans atteindre le stade de surcharge graisseuse que l'on trouve ailleurs, comme si à ces endroits la résorption n'avait débuté que depuis peu. Elles sont là en contact direct avec les cellules néoplasiques et font par l'intégrité de leur noyau un contraste frappant avec ces éléments où aucune structure n'est plus reconnaissable.

Nous n'avons pu nulle part vérifier dans ces formations, qui cependant auraient dû s'y prêter spécialement, l'hypothèse que les cellules interstitielles du testicule rentreraient dans le système réticulo-endothélial, car il semble bien qu'ici où la prolifération des macrophages est si intense elles auraient dû y prendre part même si elles ne constituent qu'une partie accessoire du système. D'une part, ces cellules ont été complètement détruites par la séminome et d'autre part, là où on pouvait supposer que se trouvait le testicule il est toujours possible de retrouver, comme partout ailleurs toutes les formes de passage entre les histiocytes et les cellules pseudo-xanthomateuses typiques. En outre, les caractères des tumeurs développées à partir des cellules interstitielles sont nettement différents de ceux des histiocytomes, rares il est vrai, mais morphologiquement décrits avec précision.

*
* *

DISCUSSION

Cette tumeur est intéressante à un double point de vue : par les effets des rayons X et par cette xanthélasmisation abondante.

Par des observations en série plusieurs auteurs, Dustin entre autres, ont étudié l'action immédiate des rayons X ou du radium sur les cellules d'épithéliomas ou de sarcomes facilement accessibles et permettant ainsi des prélèvements répétés. Il est possible de tirer de ces recherches des conclusions qui s'adaptent à peu près à tous les cas et que Dustin énonce en les classant :

Les divisions nucléaires normales diminuent au début des irradiations plus ou moins rapidement pour devenir après peu de jours de traitement, rares ou pratiquement nulles. Le nombre des pycnoses au contraire augmente en proportion inverse. Ces phénomènes seraient caractéristiques de la première phase d'action du rayonnement.

La deuxième phase débuterait avec l'apparition ou l'augmentation nette, progressive des mitoses anormales, hyperchromatiques, asymétriques ou pluripolaires. Les picnoses sont toujours nombreuses et les mitoses normales absentes. Ces deux derniers phénomènes ne se modifient pas pendant la troisième phase qui est caractérisée essentiellement par la chute brusque du nombre des mitoses monstrueuses. Elle se termine par la nécrose plus ou moins complète de la tumeur.

Il est bien évident qu'il s'agit ici d'une classification schématique. La durée des divers périodes peut varier passablement suivant la nature des tissus irradiés, les doses données, et à cause de divers facteurs qui ne sont encore que peu étudiés, comme par exemple la composition chimique et physique du sérum environnant, les réactions générales de l'organisme.

Notre malade a été irradié six fois en neuf jours ; chaque séance durait vingt minutes (étincelle équivalante 42 cm. ; 2,5 milliampères ; filtre de 1 mm. d'Al. 0,5 mm. de Zn. ; distance anticathode-peau 40 cm.) et sa tumeur avait diminué du quart très rapidement, mais semblait rester au même volume pendant les jours précédant l'opération. L'image microscopique de la tumeur ne semble pas correspondre aux descriptions faites jusqu'ici. En effet, si l'on rencontre ici et là des cellules d'apparence vivante, la plupart sont mortes déjà certainement à tel point qu'on ne rencontre nulle part des éléments assez intacts pour permettre un diagnostic certain d'emblée. Les cellules relativement conservées, qui sont toujours isolées ou en très petits groupes ont toutes un noyau monstrueux parfois en état de mitose atypique. Presque partout cependant les cellules néoplasiques semblent avoir été frappées *in toto*, figées avant d'avoir eu même le temps de réagir selon les modes observés dans de pareils cas dans d'autres tumeurs. Elles ont été nécrosées sans altération de forme ni de contours ; elles ont gardé des dimensions moyennes et le rapport entre le volume du cytoplasme et celui des noyaux est conservé. Toute structure normale a pourtant disparu et le noyau ne présente plus aucune granulation chromatique décelable. Il est fondu en une masse très homogène distincte encore seulement par sa colorabilité légèrement différente de celle du protoplasma environnant. La cellule semble être morte

sans avoir passé par aucun des stades précédant ordinairement la nécrose.

Cela se produit pour des masses tumorales considérables où toutes les cellules sont au même stade, montrant les mêmes propriétés tinctoriales.

On ne saurait donc ici faire rentrer ces images dans aucune des phases admises pour d'autres tumeurs (à part peut-être les cellules isolées qui correspondraient à la troisième phase de Dustin). La très grande sensibilité des séminomes aux rayons X pourrait être exprimée microscopiquement par ces images non habituelles qui seraient ainsi la marque d'une très grande réceptivité : mort d'emblée sans signe de réaction. Ceci n'est cependant qu'une hypothèse et demanderait à être vérifié dans d'autres cas identiques. Mais à notre connaissance des recherches du genre de celle de Dustin n'ont pas encore été effectuées sur les tumeurs du testicule. Aussi est il possible quand même que la cellule du séminome passe par le même cycle que les cellules d'autres néoplasmes mais beaucoup plus rapidement qu'elles. Toutefois l'étendue et l'uniformité de la destruction cellulaire font penser surtout à une nécrose d'emblée massive et brutale. La cellule est comme sidérée, figée, et fondue par l'action des rayons.

L'origine du pseudo-xanthome est moins facile à établir. Elle relève probablement de facteurs qu'il est difficile de mettre en évidence sur les tissus prélevés si tard après sa formation. On peut cependant assurer que son étendue et l'abondance considérable de ses éléments lui confèrent un âge plus grand que les douze jours qu'a duré le traitement. Il était donc déjà certainement formé, en grande partie tout au moins, avant que le traitement ne soit intervenu.

Deux faits peuvent appuyer cette opinion : d'abord celui-ci que, cliniquement, les chirurgiens ont pensé à une hématocèle déjà organisée (provoquée par le traumatisme) à cause de la consistance ferme, par endroit élastique rénitente, de la tumeur. Or le séminome est souvent flasque ou tout au moins de consistance inégale. A moins d'être très développé il laisse l'épididyme libre et donne au testicule une surface irrégulière qui n'a jamais été remarquée ici. Au contraire, l'aspect de notre tumeur fait penser que la réaction fibreuse avait déjà envahi tous les tissus et que la xanthélasmisation devait l'accompagner. Et cette autre remarque encore que les xanthomes

expérimentaux ne s'observent qu'après une dizaine de jours et encore là seulement où toutes les conditions les plus favorables sont réunies. Ils ne sont alors jamais très volumineux et sont presque toujours accompagnés de signes d'inflammation aiguë — manifestations que nous n'avons pas rencontrées. Les foyers lymphocytaires que nous avons trouvés soulignent souvent la chronicité de l'affection.

Il nous faut donc faire dépendre directement le pseudo-xanthome du séminome. Comme les macrophages sont chargés, quand ils donnent des images semblables, de matières lipoidiques, nous avons recherché le taux de la cholestérine du sang de notre malade. Et en contradiction avec les résultats de nombreux auteurs qui l'ont recherché chez des malades atteints de néoplasmes variés (jamais cependant de séminomes) et traités aux rayons, nous avons trouvé que dans notre cas le sang après l'irradiation contenait 3,6 % de cholestérine, soit le double de la normale à peu près. Après un repos de deux mois pendant lesquels le malade n'a suivi aucun traitement et a repris son existence ordinaire, il tombe à 2,3 %. Nous sommes donc en droit d'admettre que par sa nécrose rapide la tumeur est responsable de cette augmentation, d'autant plus que le malade ne présentait aucun signe de diabète ni de lithiase biliaire, ni d'artériosclérose, ni de xanthélasma généralisé. Il semble bien que les corps lipoidiques et la cholestérine spécialement mis en liberté en grande quantité par cette nécrose massive et extrêmement rapide ont été résorbés sur place malgré une élimination notable par la circulation générale.

Mais puisque le xanthome existait avant le traitement il faut faire intervenir ici d'autres facteurs destructeurs.

On sait, et tous les auteurs le reconnaissent, que le séminome est une tumeur extrêmement fragile qui peut se nécroser spontanément. A cette première cause viendrait s'ajouter le traumatisme violent et unique qu'a subi notre malade trois mois auparavant. Jusqu'à ce moment-là il n'avait rien remarqué d'anormal sur son testicule gauche. On peut admettre cependant, comme on doit le faire souvent, que le traumatisme n'aura fait que mettre en évidence une tumeur préexistente passée inaperçue jusqu'alors. Le traumatisme a accentué la nécrose et l'abondance des produits mis en liberté a amené la formation d'un pseudo-xanthome qui a histologique-

ment pris la plus grande place dans l'affection et conduit le chirurgien à l'opération.

* * *

CONCLUSIONS

D'après l'examen de la tumeur que nous avons décrite et les diverses remarques qu'elle nous a suggérées, il est permis d'admettre :

1° Que le séminome est une tumeur extrêmement sensible aux rayons X, comme de très nombreux auteurs l'ont déjà établi cliniquement, puisque après douze jours de traitement il est histologiqnement presque totalement détruit.

2° Que cette grande sensibilité est probablement la cause d'une nécrose massive qui se fait sans aucune réaction de la cellule, ceci apparemment en contradiction avec les nombreuses observations faites sur d'autres tumeurs.

3° Que la destruction du séminome met en liberté une quantité considérable de lipoides et spécialement de cholestérine.

4° Que les tumeurs malignes peuvent se xanthélasmiser même abondamment sans pour cela que les éléments du système réticulo-endothélial prennent une part active à leur malignité, mais qu'ils n'y ont que leur rôle habituel banal de phagocytes.

5° Que les cellules interstitielles du testicule ne font pas partie du système réticulo-endothélial.

BIBLIOGRAPHIE

ASCHOFF. — Das reticulo-endotheliale System. *Handbuch der Krankeiten des Blutes und der blutbildenden Organe*, von A. Schittenhelm, 1925, Band II.

BELOT, NATHAN et CAILLIAU. — Action des rayons X sur le lymphocytome. *Journal de radiologie et d'électrologie*, tome IX, Paris, 1925.

CHEVASSU et LETULLE. — Cellules lipoidiques et leur aspect surrénalien. *Bulletin du cancer*, tome VIII, 1918.

DAVIGNEAU Maurice. — Radiothérapie des néoplasmes d'origine testiculaire. *Travail du centre anticancéreux de l'Hôpital Tenon et du Laboratoire central de radiologie*, Paris 1924.

A.-P. DUSTIN. — Etude comparative entre l'action des radiations et l'action des poisons caryoclasiques. *Strasbourg médical*, LXXXVe année, tome I, 20 février 1927.

— Contribution à l'étude radiologique des épithéliomas du col utérin traités par la télécuriethérapie, les courbes de pycnoses, de mitoses normales et des mitoses atypiques. *Bulletin de l'Académie royale de Belgique*, séance du 26 mars 1927.

KIRCH Eugen. — Ueber die Genese blastomatöse Xanthome. *Zentralblatt für allg. Pathologie u. pathol.-Anatomie*, 1921, tome XXXI.

— Ueber cystische xanthomatöse Geschwülste und die Genese xanthom. Geschwülste in allgemeinen *Beitr. z. Pathol.-Anat. u. z. allg. Pathol.*, 1922, Bd 70.

LÉVY. — Xanthélasma et Xanthome. *Annales d'anatomie pathologique*, II, 1925.

LOEPPER et TORMET. — Sur quelques variations chimiques du sang après radiothérapie des tumeurs. *Bulletin de l'Association française pour l'étude du cancer*, 1923.

MASSON. — Diagnostic de laboratoire. *Collection E. Sergent, L. Ribadeau-Dumas, L. Babonneix*, t. XXII, II

Oberling. — Sur le système réticulo-endothélial. *Annales d'anatomie pathologique*, I, 1924.

Rayer. — Atlas du traité des maladies de la peau, planche viii, N° 16 et planche xxii, N° 15, Paris, 1835.

Roffo et Correa. — L'action des rayons X sur le contenu de la cholestérine des tumeurs, Néoplasme, 1925, N° 2.

— La cholestérine dans les tumeurs malignes. *Bulletin de l'Association française pour l'étude du cancer*, 1924.

Török. — De la nature des xanthomes. *Annales de dermatologie et de syphiligraphie*, IIIe série, 1893.

(Les références aux autres auteurs se trouvent dans les travaux cités).

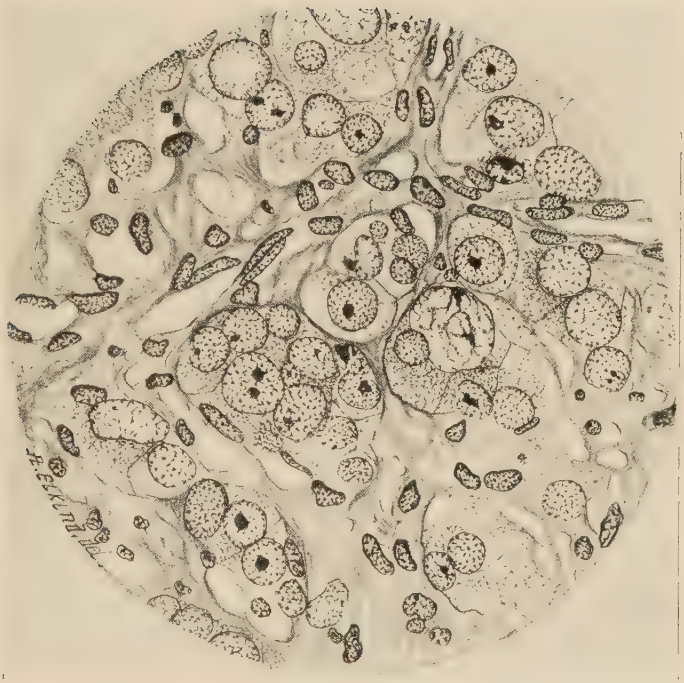

FIG. 1. — Partie du séminome peu altéré par le traitement.
(Ch. Cl. Leitz, oc. 6, obj. imm. 1/12).

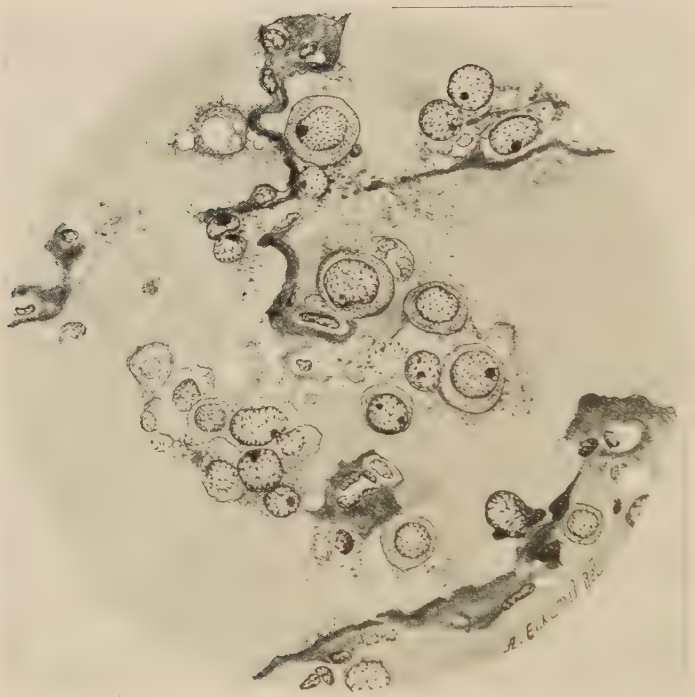

Fig. 2. — Modification de la tumeur provoquée par l'action des rayons X. (Ch. Cl. Leitz, oc. 6, obj. imm. 1/12).

Fig. 3. — Xanthélasmisation (Ch. Cl. Leitz. oc. 6. obj. imm. 1/12).